



附件二

广东公益恤孤助学促进会重症贫童救助申请表

编号: 2022036

申请日期: 2022年1月19日

病人资料	姓名	性别	出生年月	身份证号码	户籍所在地	
	邓建桦	男	2011.10.29	[REDACTED]	广东省...市	
	参加医保情况		<input checked="" type="checkbox"/> 新农合 <input type="checkbox"/> 城镇居民 <input type="checkbox"/> 企业 <input type="checkbox"/> 其他 <input type="checkbox"/> 无 报销比例: %			
	所患疾病		治疗医院		预计医疗费用	
	肾母细胞瘤		中山大学附属第一医院			
病人直系亲属资料	姓名	性别	年龄	与患者关系	就业及收入情况	联系电话
	龙萍	女	39	母子	无	[REDACTED]
	邓强	男	41	父子	3500/月	
申请救助理由	<p>患者因发育迟缓、消瘦、食欲不佳，带他四处求医，于2021.12.4号，腹部开始持续慢性疼痛强烈，随后到市医院照增强CT查出肾母细胞瘤，转至广州中山大学附属第一医院儿科ICU治疗，经5个化疗后没好转，只有继续化疗，到目前为止费用已十多万了，对于一个低收入的家庭来说不敢想像后期的手术和化疗费用。</p> <p style="font-size: small;">本人保证上述情况完全真实。</p> <p>申请人签名: 邓强 2022年1月19日</p>					
医院填写	<p>疾病诊断及治疗费用(估算):</p> <p style="font-size: large; text-align: center;">肾母细胞瘤，需化疗、手术、放疗</p> <p style="text-align: right;">医师签名: [Signature] 2022年1月19日</p> <p>医院意见: 情况属实, 请予以救助</p> <p style="text-align: center;">建议给予医疗救助金 3万元。</p> <p style="text-align: center;">(大写: 叁万 零 仟 零 佰 零 拾 零 元 零 角 零 分)</p> <p style="text-align: right;">负责人签名: 黄佳聪 2022年1月20日</p>					
<p>广东公益恤孤助学促进会意见: 同意救助壹万伍仟元整</p>						
<p>负责人(签名): 高煜红 2022年1月24日</p>						





廣東公益恤孤助學促進會

Orphan Education Society Guangdong

重症貧童救助款收據

病童姓名：鄧健樺	性別：男	年齡：10
病種：腎母細胞瘤	治療醫院：中山大學附屬第一醫院	

今收到廣東公益恤孤助學促進會救助款15,000元（大寫：人民幣壹萬伍仟元整），將作為鄧健樺的治療費用。

受助人（監護人）：龍萍

電話：[REDACTED]

見證人（記者/志願者/捐贈方

代表等）：—

電話：—

經辦人：梁丹

電話：13822279353

日期：2022年1月25日

姓名：邓健桦

科别：儿科ICU

床号：505

住院号：0030753890

住院患者情况说明

姓名：邓健桦 性别：男 年龄：10岁 科别：儿科ICU 床号：505 住院号：0030753890

目前诊断：

右侧肾母细胞瘤

肺炎

低蛋白血症

低钠血症

入院情况及诊疗经过：患儿主因“腹痛3天，发现右肾占位性病变3天，发热2天”入院，3天前患儿出现腹痛，以右上腹为主，持续性，疼痛剧烈，遂至当地镇医院就诊，行CT平扫示腹部肿物，后至高州市人民医院纠正，查增强CT示：右肾占位性病变，考虑恶性肿瘤（肾母细胞瘤？）并少量出血，未排侵犯肝右叶边缘；盆腹腔少量积液，部分血性可能。2天前出现发热，热峰41℃，无畏寒、寒战，予“退热药”（具体不详）肌肉注射后热退，后未再监测体温，未予特殊治疗。近期无咳嗽、无流涕，无腹泻，无尿频、尿急、尿痛。近2年体重无增加，食欲欠佳，精神一般，大小便未见异常。3、查体：T39℃，P128次/分，R21次/分，BP93/60mmHg，烦躁，消瘦，面色苍白，口唇干燥，双侧瞳孔等大等圆，对光反射灵敏，口腔黏膜光滑，双侧扁桃体无肿大，双侧呼吸音粗，对称，未闻及干湿啰音，心音有力，节律整齐，未闻及心脏杂音，腹部膨隆，腹痛明显，拒按，可触及腹部肿块，质硬，右侧锁骨中线下12cm，肠鸣音活跃，3次/分，四肢无畸形，病理征阴性。辅助检查：2021-12-04高州市人民医院腹部增强CT示：右肾占位性病变，考虑恶性肿瘤（肾母细胞瘤？）并少量出血，未排侵犯肝右叶边缘；盆腹腔少量积液，部分血性可能。入院后查血常规+CRP：CRP 269.50mg/L，WBC $17.44 \times 10^9/L$ ，NEUT# $15.13 \times 10^9/L$ ，Hb 82g/L，PLT $355 \times 10^9/L$ ；UA 278.10umol/L，K 4.62mmol/L，Na 126mmol/L，UREA 4.4mmol/L，CREA 42umol/L，ALB 30g/L，TBIL 15.5umol/L，ALT 21U/L，AST 46U/L；出、凝血常规：D-D 7.60mg/L FEU，PT 16.0秒，APTT 45.7秒，FIB 6.77g/L；PCT 18.24ng/mL，NT-proBNP 61.8pg/mL；2021-12-06，床边胸片正位，床边胸片检查费加收 床边胸片检查费加收：1.右肺炎症，右侧胸腔积液。2.右侧膈面抬高，请结合临床。2021-12-07，双肾输尿管膀胱（男+前列腺）普通彩超检查+超声造影（超声诊断报告书）：超声造影提示：右肾肿物，符合肾母细胞瘤。右肾周血肿并盆腔少量积液。左肾静脉及下腔血流通畅。左肾、双输尿管超声检查未见异常。2021-12-07，胸部、上下腹部盆腔 CT平扫+增强+三维1.右肾巨大肾母细胞瘤，未除外侵犯肝右叶；并腹腔积液、少量积血，2.右侧胸腔积液，


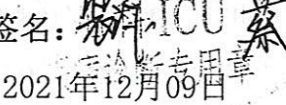
姓名：邓健桦

科别：儿科ICU

床号：505

住院号：0030753890

右上纵隔旁、双肺下叶肺不张改变。3. 膀胱内留置尿管。明确诊断为右侧肾母细胞瘤，于2021-12-08开始行AV方案化疗（VCR+ACT D），住院期间存在肺炎、发热、过敏、低蛋白血症、贫血、低钠血症等情况，先后予美平、舒普深抗感染，白蛋白、红细胞悬液输注、纠正电解质紊乱等对症支持治疗。现仍需继续住院治疗。

医师签名： 蔡连中
2021年12月09日


证明

兹有我村禾头塘村邓强，男，身份证号码：

██████████ 共有三个子女在校读书，其中次子邓健桦，男，身份证号码 ██████████ 患肾肿瘤，需要大额资金治疗，该家庭无经济收入，家庭生活困难。

情况属实。

高州市荷花镇木头塘村民委员会

2022年1月18日



