

# 广东公益恤孤助学促进会重症贫童救助申请表（合作医院推荐）

编号: 2023020

申请日期: 年 月 日

病人资料	姓名	性别	出生年月	身份证号码	户籍所在地	
	包强	男	2009.17		广东省广州市	
	参加医保情况		<input type="checkbox"/> 新农合 <input checked="" type="checkbox"/> 城镇居民 <input type="checkbox"/> 企业 <input type="checkbox"/> 其他 <input type="checkbox"/> 无 报销比例: 70%			
	所患疾病		治疗医院		预计医疗费用	
恶性肿瘤		中山大学第一附属医院		80万元		
病人直系亲属资料	姓名	性别	年龄	与患者关系	就业及收入情况	联系电话
	张丽	女	48	母子	失业	
	包强	男	17	父子	每月4500元	
申请救助理由		家中两位老人赡养、目前无经济来源(除每月工资外), 现已失业状态。患儿治疗大概已经总计40多万, 还要移植手术。 本人保证上述情况完全真实。 申请人签名: 张丽 2023年1月5日				
医院填写	疾病诊断及治疗(费用): 恶性肿瘤 骨髓细胞性浆细胞样树突状细胞肿瘤、预计费用40万。 医师签名: 梁梅书 2023年1月5日					
	医院意见: 情况属实, 请求救助为盼。 建议给予医疗救助金 30000 元。 (大写: 叁万 仟 元 正) (分)。 负责人签名: 梁梅书 2023年1月6日					
广东公益恤孤助学促进会意见: 同意通过义工资助计划资助2万元 负责人(签名): 梁梅书 2023年1月9日						



# 廣東公益恤孤助學促進會

## Orphan Education Society Guangdong

### XIN 益佰计划“善缘病童救助项目”救助款收据 (阿里巴巴“公益宝贝”项目)

病童姓名:	包涵	性别:	男	年龄:	13
病种:	母细胞白血病	治疗医院:	中山大学附属第一医院		

今收到广东公益恤孤助学促进会救助款 20,000 元 (大写: 人民币 贰万元整), 将作为包涵的治疗费用。

受助人 (监护人): 包涵

电话: [REDACTED]

见证人 (记者/志愿者/捐赠方代表

等): [REDACTED]

电话: [REDACTED]

经办人: 梁七

电话: 13822279353

日期: 2023年1月10日

姓名：包涵

科别：儿科二科

床号：004

住院号：0030896359

### 出院患者疾病证明书

姓名：包涵 性别：男 年龄：12岁 出院科别：儿科二科 住院号：0030896359

入院日期：2022年10月30日 出院日期：2022年12月07日

出院诊断：1. 恶性肿瘤化疗，2. 恶性肿瘤(母细胞性浆细胞样树突细胞肿瘤，FLT3-TKD突变)，3. 中枢神经系统恶性肿瘤(浸润)，4. 化疗后骨髓抑制(IV级)，5. 脓毒症，6. 药物中毒(HDMTX中毒)，7. 口腔炎，8. 趾甲沟炎，9. 肛周炎，10. 心电图异常(T波改变)

入院情况及诊疗经过：患儿主因“确诊BPDCN 3月余，低热2天”入院。入院查体：T 36.6℃，HR 102次/分，RR 23次/分，BP 109/68mmHg，神清、反应好，双侧扁桃体I°大，未见异常分泌物附着，口腔黏膜光滑，未见溃疡，心肺查体无特殊，上腹轻压痛，无反跳痛及肌紧张，肢端暖，足背动脉搏动有力，CRT 1s。近1周，无腹痛、腹泻，无鼻衄、便血，无呕血、牙龈出血，无盗汗，无乏力、胸闷。入院后查CRP 6.94mg/L，PCT 0.12ng/mL，WBC  $0.31 \times 10^9/L$ ，NEUT#  $0.09 \times 10^9/L$ ，LY#  $0.22 \times 10^9/L$ ，MO#  $0.00 \times 10^9/L$ ，Hb 67g/L，PLT  $14 \times 10^9/L$ ，予邦达防治感染，逐渐热退。11-02胸部CT：左肺上叶尖后段及前段、右肺上叶前段及下叶背段实性小结节，考虑炎性增殖灶，部分较前新增。邦达防治感染下，11-04再次出现发热，热峰37.6℃，予俊特抗感染后逐渐热退。达化疗条件，11-11开始行高危巩固Block2化疗，化疗后合并MTX中毒，30hMTX浓度  $9.2 \mu\text{mol/L}$ ，46hMTX浓度  $1.92 \mu\text{mol/L}$ ，予加强水化碱化、世明解救后监测MTX浓度逐渐降至安全范围，118hMTX浓度  $0.21 \mu\text{mol/L}$ 。11-16开始出现口腔、会阴、肛周破溃，合并感染性发热，先后予俊特、替考拉宁、科赛斯、左氧氟沙星、阿昔洛韦抗感染后逐渐热退，口腔、会阴、肛周破溃逐渐愈合。化疗后合并骨髓抑制IV级，予升白、升板后好转。现患儿一般情况好，予办理出院。

医师：



唐燕来

2022年12月07日

疾病诊断专用章

# 证 明

我辖区居民包涵，男，蒙古族，身份证号码：

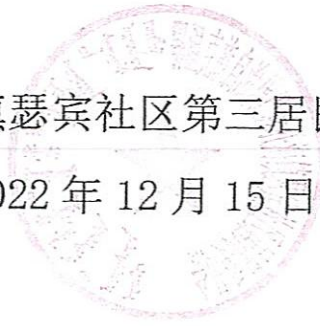
，该居民现居住在内蒙古自治区呼伦贝尔市鄂温克旗巴彦托海镇 

该居民因患有白血病导致贫困。

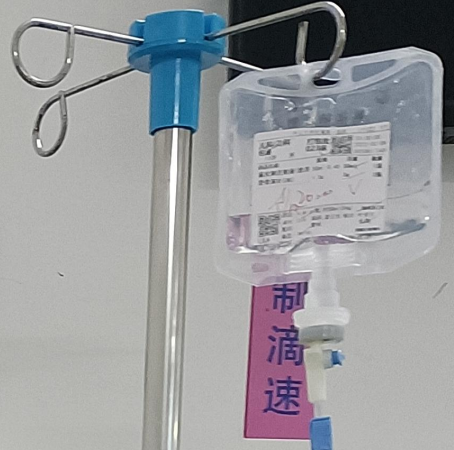

以上情况属实，特此证明

巴彦托海镇瑟宾社区第三居民小组

2022年12月15日



23



抢救设备 禁止充电

